



BILDER TILL FORMULÄR "UPPGIFTER VID SJUKDOM"

VERSION 1

FÄRG

1



Normal

2




Mörk

3



Ljus

4

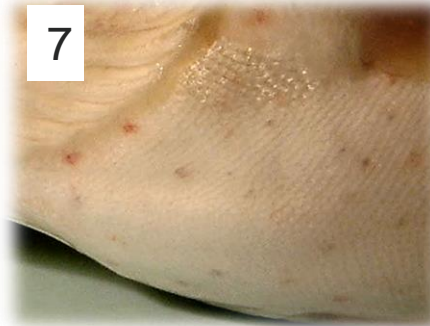


Variation i färg/blänk

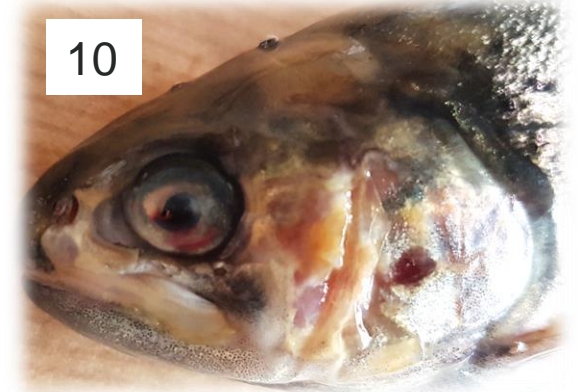Hudförändringar



Blödningar



Omfattande erosion och gulfärgning



Vita prickar

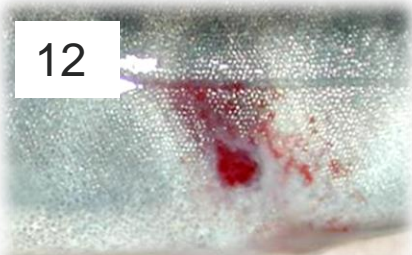


Ljusa fält (över ryggen
"saddleback")



Rodnad

Hudförändringar

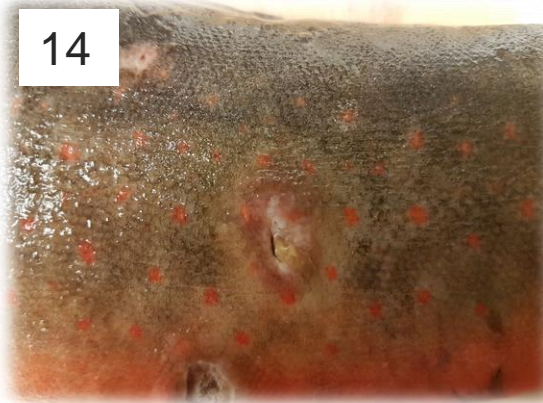


Färskt sår (ingen inflammation än)



Äldre stora sår (rodnad/inflammation)

Sår eller böld? Om det är en böld finns håligheter i muskeln

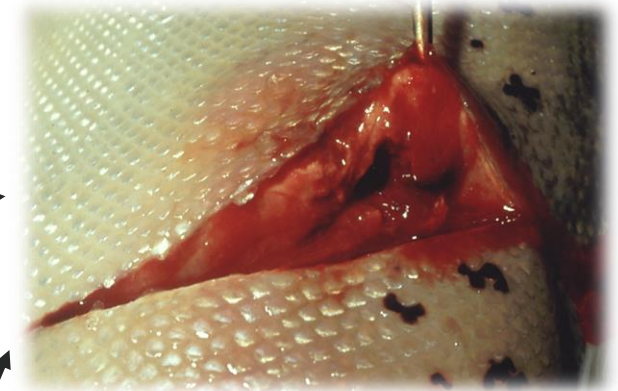


Äldre små sår



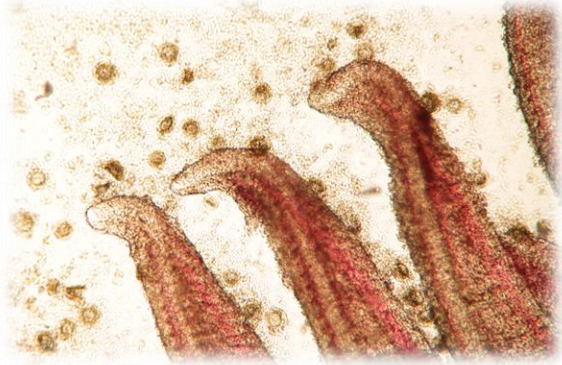
Böld

Böldhåla i muskel

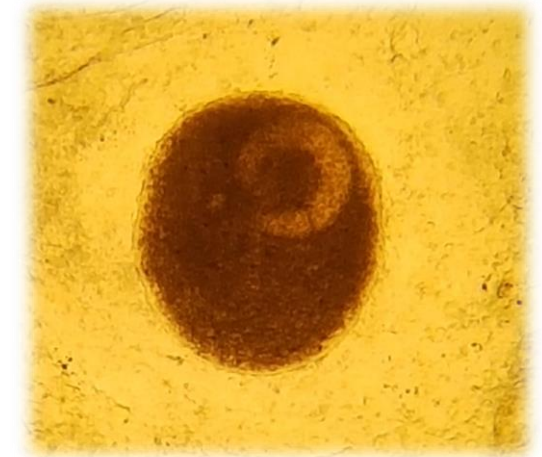


Svamp

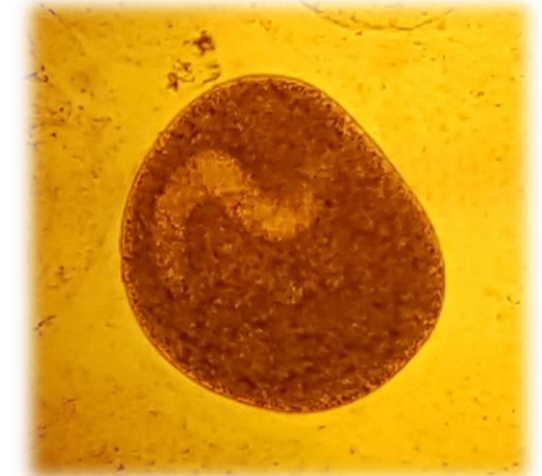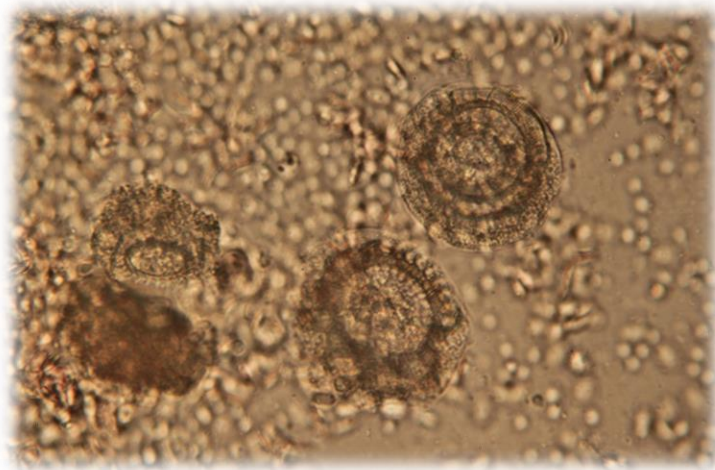
Encelliga parasiter i mikroskop



17: Trichodina



18: Vita
prick/Ichthyophonus



FENOR

Normal



19

Måttlig erosion



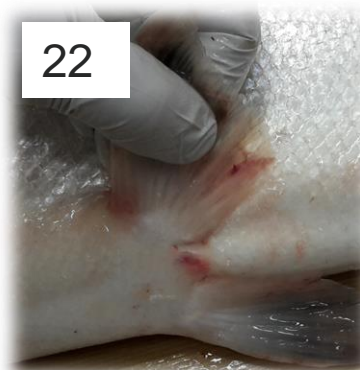20

Kraftig erosion



21

22



Rodnad fenbas,
blödning i fena

24



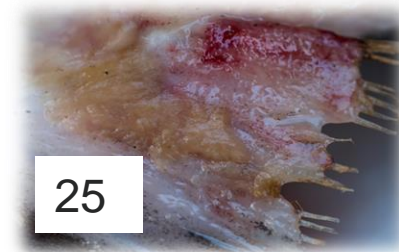Svamp

23



Blödningar i fena

25

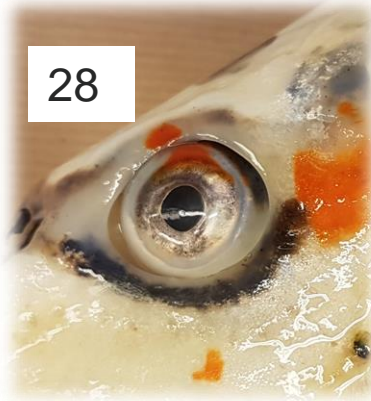

ÖGON




26

Normal



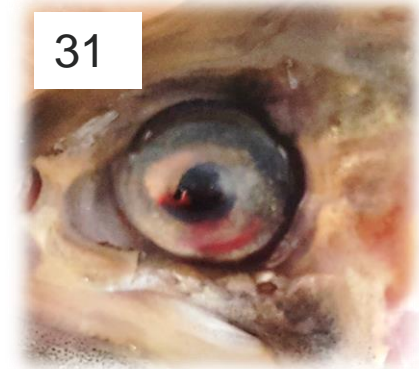28

Insjunket öga




29

Linsgrumling



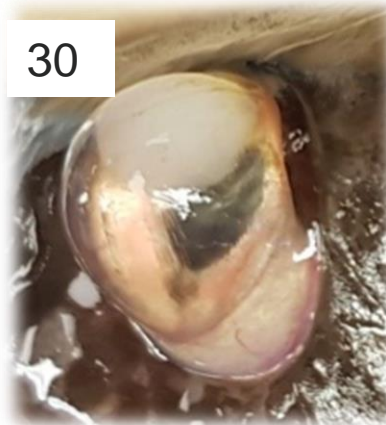
31

Inflammation/grumling
och blödning i främre
ögonkammaren



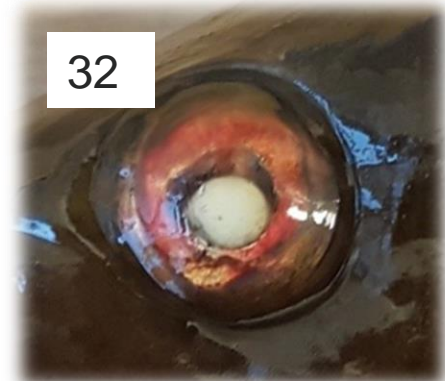27

Utstående ögon



30

Utstående öga och
linsavlossning



32

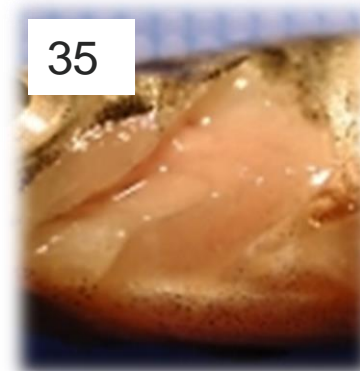
GÄLAR



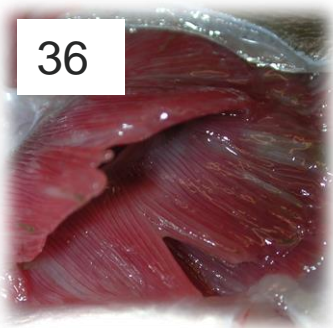Normal



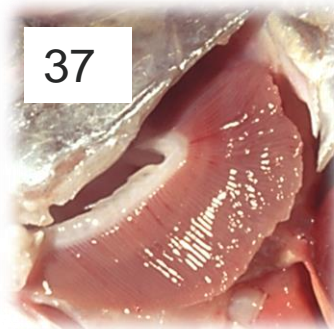Måttligt bleka/ljusrosa



Kraftigt bleka/vita



Slemmiga



Blödningar



Bleka områden
(vävnadsdöd)




Omfattande
vävnadsdöd
Viss beläggning

Chokladbruna gälar på nydöd fisk (bild saknas) indikerar nitrit-förgiftning

GÄLAR

40



Omfattande beläggning

41

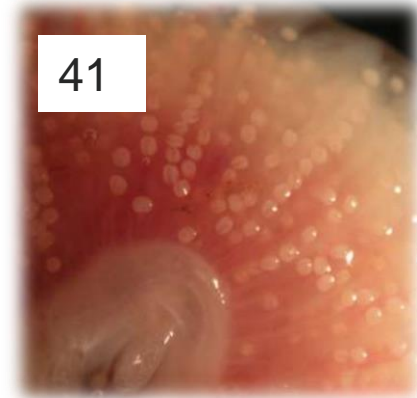


Bleka, svamp

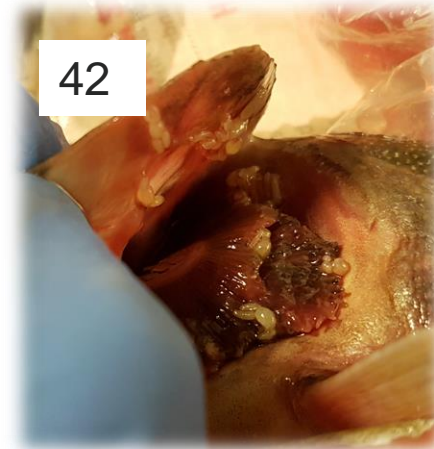
Tydligt synliga parasiter

Flodpärlmusselungar
(glochidier)

41

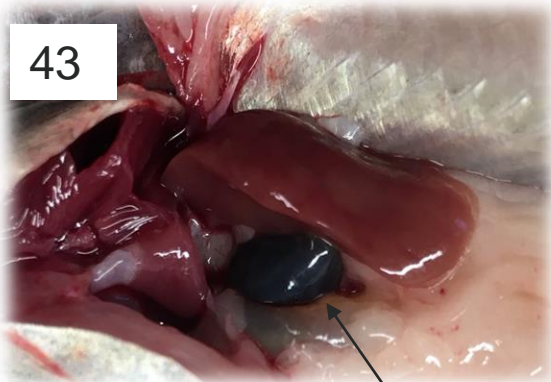


42



Kräftdjur

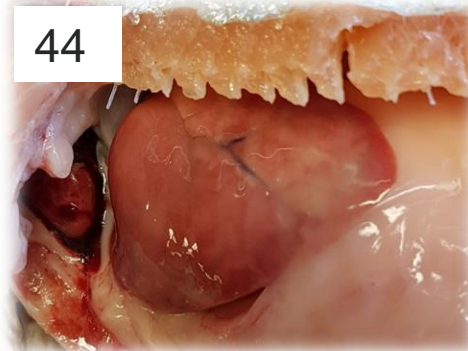
LEVER



43

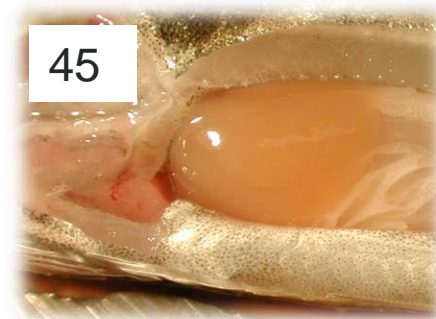Normal

Fylld gallblåsa



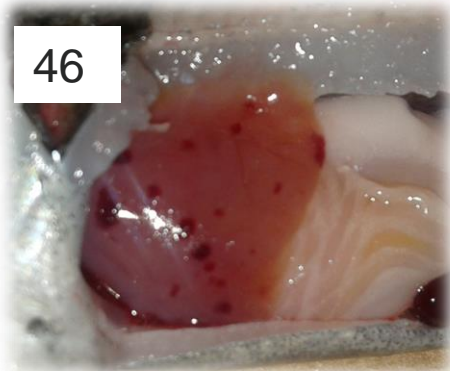
44

Måttligt blek



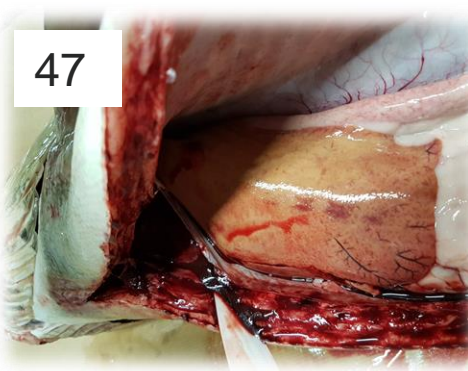
45

Kraftigt blek (blodbrist)



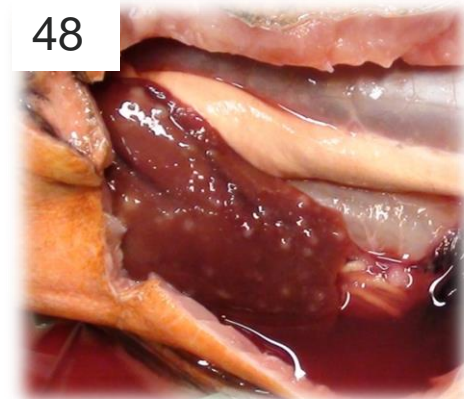
46

Blödningar (måttligt blek)



47

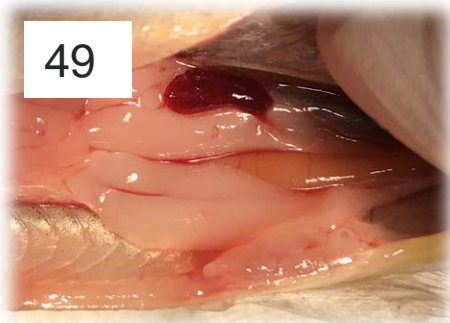
Kärleteknad
(Måttligt-kraftigt blek)



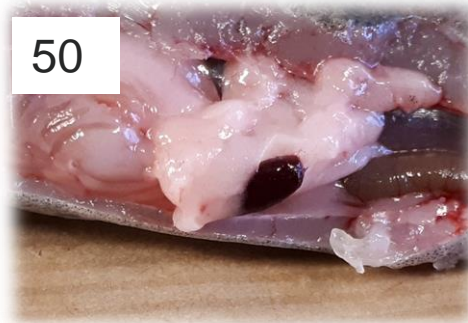48

Ljusa prickar

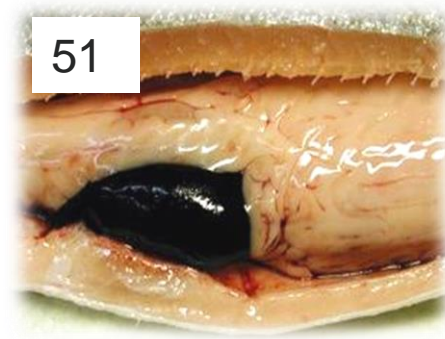MJÄLTE



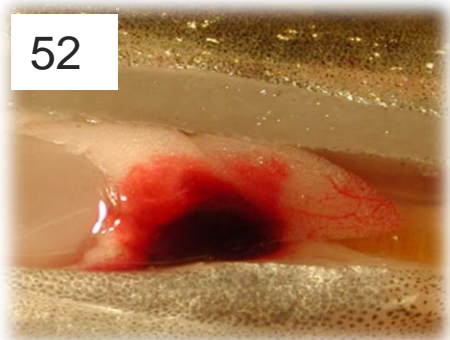
Normal



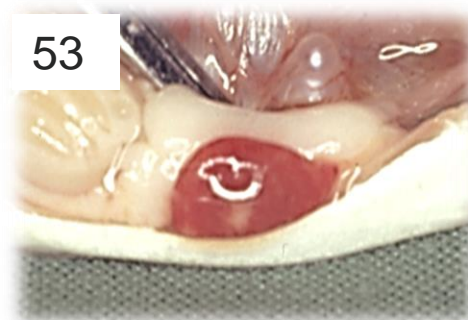
Måttligt svullen



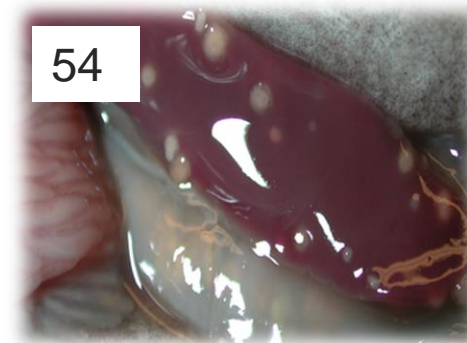
Kraftigt svullen,
mörk



Blödning

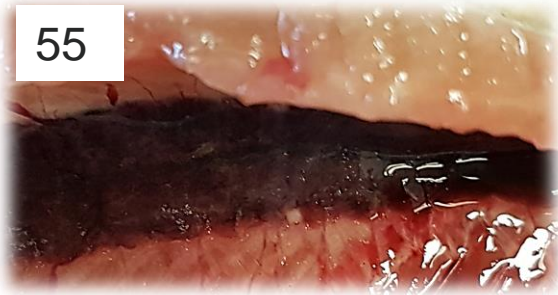


Måttligt svullen, blek



Granulom

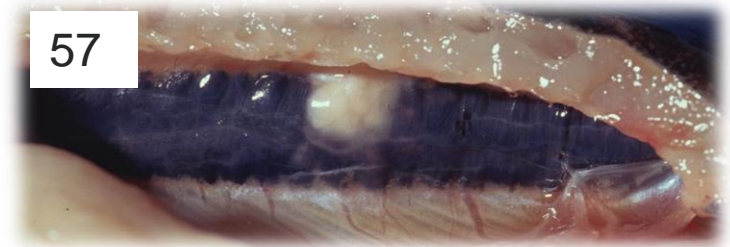
NJURE



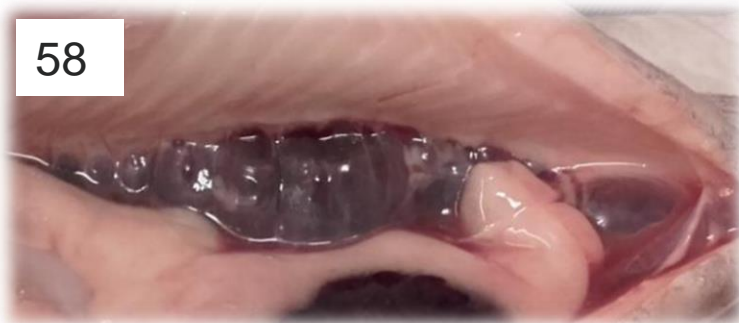Normal



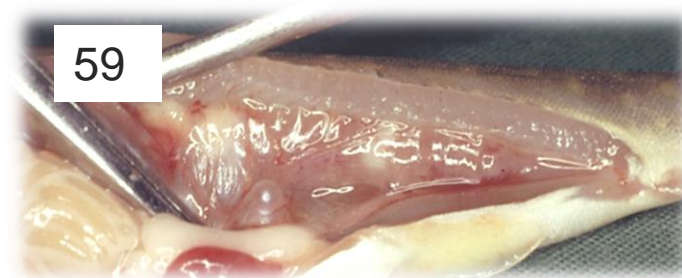
Något blek



Måttligt svullen
granulom

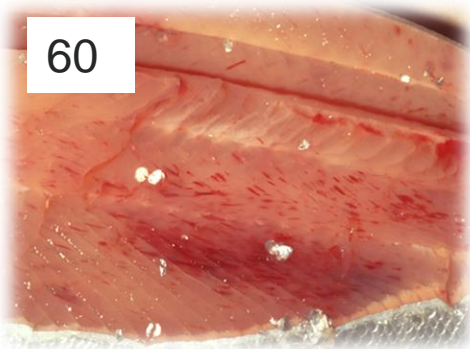


Blek, kraftigt svullen



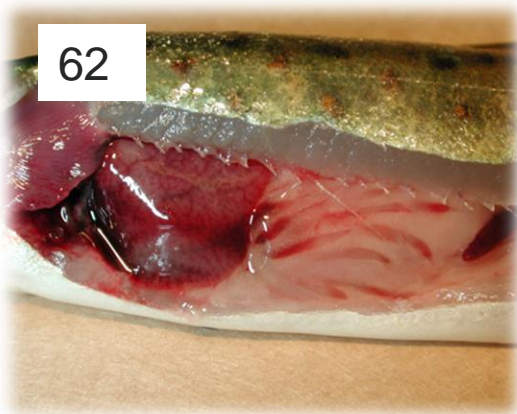
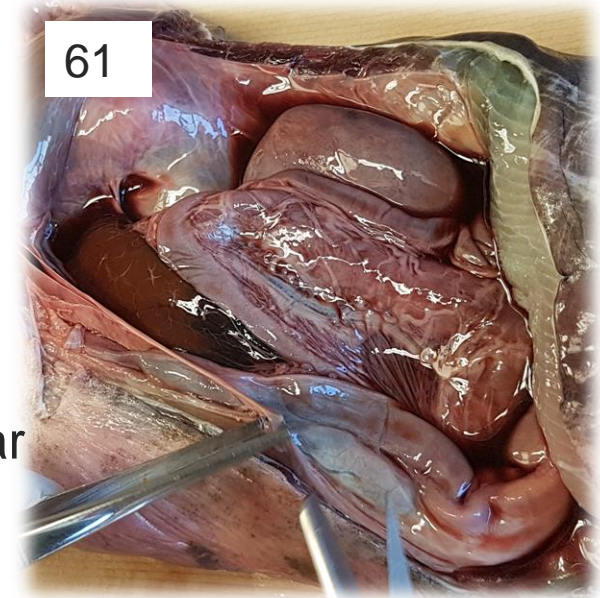
Kraftigt blek, kraftigt svullen,
granulom

TECKEN PÅ INFEKTION, ÖVRIGA ORGAN

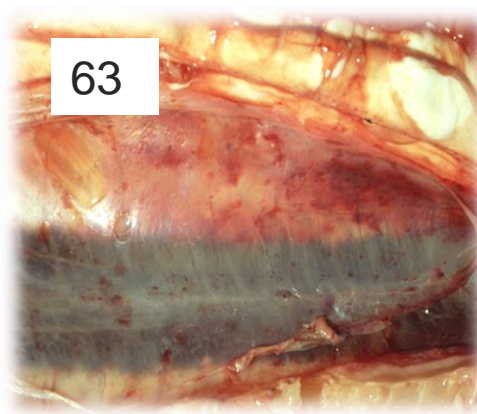


Punktformiga/nålsticksformade muskelblödningar

Vätska i bukhålan
Blodblandad
Vitgrumlig
Gul med utfällningar



Blödningar i tarmen



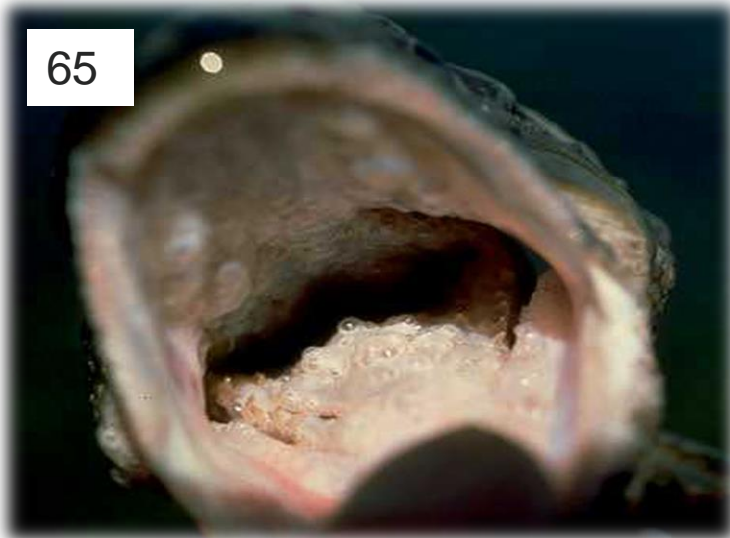Blödningar i bukhinnan/simblåsan



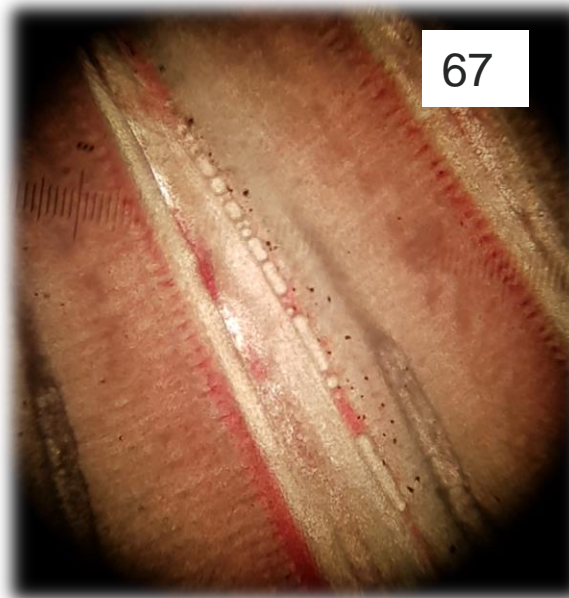
Blödningar i bukfettet

GASBLÅSESJUKA


65



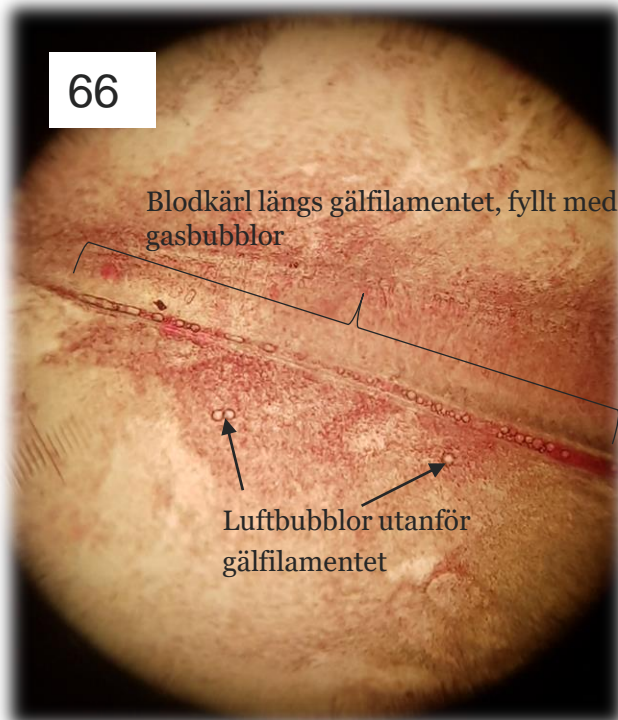
67



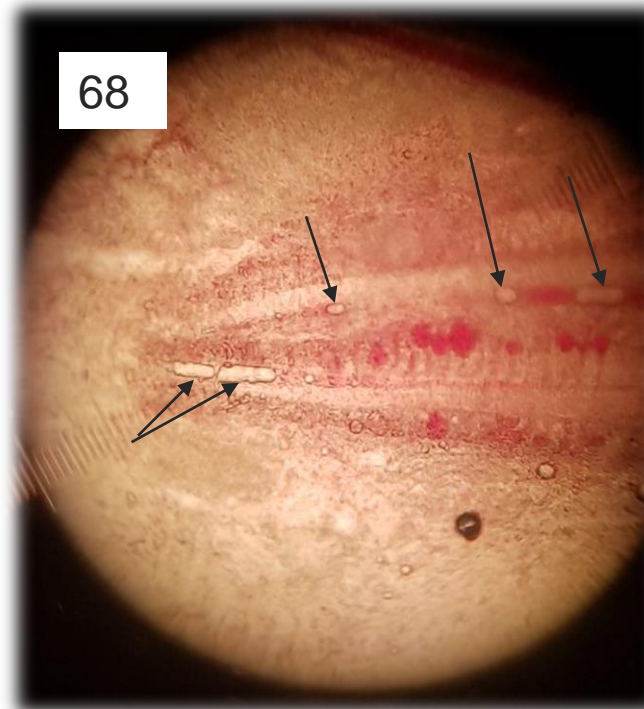
69



66



68



Två gälfilament med luftbubblor i kärnen (pilar), samt små blödningar (röda bollar) orsakade av avlivningen

Tre gälfilament med kraftig ansamling av gas i kärnen. En hel del större bubblor syns också utanför filamenten. På vänstra gälfilamentet kan man även se bubblor som ligger exponerade över kärlet (pilar). Dessa bubblor befinner sig utanför kärlet och påverkar inte blodflödet. Därmed syns inga luftfickor i blodkärlet utan blodet syns igenom bubblorna.